

<https://doi.org/10.17116/stomat20199801134>

Влияние геля на основе рекомбинантного ангиогенина человека на заживление донорских ран твердого неба

А.М. ГОРЯЧКИН^{1*}, П.Г. СЫСОЛЯТИН¹, Л.А. ЧЕРДАНЦЕВА², О.В. ПОТАПОВА³, А.Б. БЕКЛЕМИШЕВ⁴, О.Д. БАЙДИК⁵

¹ФГБОУ ВО «Новосибирский государственный медицинский университет» Минздрава России, Новосибирск, Россия; ²ФГБУ «Научно-исследовательский институт экспериментальной и клинической медицины», Новосибирск, Россия; ³Научно-образовательный центр ООО «Медицинская лаборатория «Оптимум», Сочи, Россия; ⁴ФГБНУ НИИ биохимии СО РАН, Новосибирск, Россия; ⁵ФГБОУ ВО «Сибирский государственный медицинский университет» Минздрава России, Томск, Россия

Цель настоящего исследования — изучение влияния геля на основе рекомбинантного ангиогенина человека на скорость регенерации донорских ран твердого неба. В исследовании приняли участие 20 пациентов в возрасте от 32 до 55 лет, из них 8 мужчин и 12 женщин. Пациенты разделены на две группы: 1-я группа — группа исследования ($n=10$), пациенты которой в послеоперационном периоде применяли гель на основе рекомбинантного ангиогенина, 2-я группа — контрольная ($n=10$), в которой гель на основе рекомбинантного ангиогенина человека не применялся. Пациентам в обеих группах исследования проводилась вестибулопластика с одновременной пластикой прикрепленной кератинизированной десны свободным десненным трансплантатом из области твердого неба. Операции проводились на этапе раскрытия дентальных имплантатов, одномоментно с установкой формирователей десны или за 4 нед до дентальной имплантации. Для гистологического исследования образцы ткани получали из области края донорских ран твердого неба на 7-е и 14-е сутки после оперативного вмешательства. В результате исследования в группах сравнения выявлены выраженные отличия при оценке процессов воспаления, ангиогенеза и эпителизации. Местное применение геля, содержащего рекомбинантный ангиогенин человека, приводило к быстрому снижению интенсивности воспаления в собственной пластинке и значимому уменьшению объемной плотности клеточных инфильтратов, ускорению регенерации. В первую очередь это происходит за счет усиления кровоснабжения поврежденной области, стимуляции выработки эпидермального фактора роста (EGF), фактора роста эндотелия сосудов (VEGF), а также за счет уменьшения выраженности местной воспалительной реакции. Наиболее важным наблюдением стало увеличение скорости эпителизации донорских ран твердого неба.

Ключевые слова: ангиогенин, гель, эпителизация, донорская рана, регенерация.

Effect of a gel based on recombinant human angiogenin on the healing of donor palate wounds

A.M. GORYACHKIN^{1*}, P.G. SYSOLYATIN¹, L.A. CHERDANTSEVA², O.V. POTAPOVA³, A.B. BEKLEMISHEV⁴, O.D. BAYDIK⁵

¹Novosibirsk State Medical University, Novosibirsk, Russia; ²Institute of Experimental and Clinical Medicine, Novosibirsk, Russia; ³Medical laboratory «Optimum», Sochi, Russia; ⁴Institute of biochemistry, Novosibirsk, Russia; ⁵Siberian State Medical University, Tomsk, Russia

The aim of the study was to study the effect of the gel on the basis of recombinant human angiogenin on the rate of regeneration of donor palatal wounds. The study involved 20 patients (8 men and 12 women) aged 32 to 55 years. Patients were divided into two groups: the 1st group is a study group ($n=10$), whose patients in the postoperative period used a gel based on recombinant human angiogenin, the 2nd group is a control group ($n=10$) in which a gel based on recombinant human angiogenin was not used. Patients in both study groups underwent vestibuloplasty with simultaneous plasty of the attached keratinized gingiva with a free gingival graft from the area of the hard palate. The operations were carried out at the stage of disclosing dental implants, simultaneously with the installation of healing abutments or 4 weeks before dental implantation. For histological examination, tissue samples were obtained from the region of the edge of the donor's wounds of the palate at the 7th and 14th days after surgery. As a result of the study, significant differences were found in the comparison groups when assessing the processes of inflammation, angiogenesis and epithelization. The local application of the gel containing recombinant human angiogenin resulted in a rapid decrease in the intensity of inflammation in lamina propria mucosae and a significant decrease in the bulk density of cell infiltrates, accelerating regeneration. This is primarily due to the stimulation of the development of epidermal growth factor (EGF), vascular endothelial growth factor (VEGF) and increased blood supply to the affected area, as well as an increase in the proportion of fibroblasts. The most important observation was the increase in the rate of epithelialization of donor wounds of the hard palate.

Keywords: angiogenin, gel, epithelization, donor wound, regeneration.

Для корреспонденции:

Горячкин Александр Михайлович — ассистент кафедры хирургической стоматологии, стоматологической имплантации и челюстно-лицевой хирургии ФГБОУ ВО «Новосибирский государственный медицинский университет» Минздрава России, Новосибирск, Красный проспект, 52, 630091, тел.: +8(383)355-4624; тел.: +7(913)911-7770; e-mail: goryachkin.a@inbox.ru

Введение

В последние десятилетия в пластической и реконструктивной хирургии полости рта особое внимание уделяется качеству мягких тканей, окружающих зубы и дентальные имплантаты [1]. Недостаточная ширина прикрепленной кератинизированной десны в сочетании с другими неблагоприятными факторами, такими как влияние табачного дыма, неудовлетворительная гигиена полости рта, окклюзионная травма пародонта и нерациональное ортодонтическое лечение могут привести к различным заболеваниям пародонта — пародонтиту, периимплантиту или рецессии десны [2—4]. Особенно важно состояние мягких тканей вокруг дентальных имплантатов, расположенных в эстетически важной зоне полости рта [5].

За последние годы был предложен ряд методик реконструкции утраченных мягких тканей, окружающих зубы и дентальные имплантаты. Однако до сих пор не имеется достоверных сведений о преимуществе какой-либо одной методики аугментации мягких тканей, определенного вида трансплантатов и способа их получения.

На сегодняшний день основным источником свободных десневых трансплантатов является твердое небо. Главные недостатки данного метода — послеоперационные боли и дискомфорт в донорской зоне. Неудивительно, что клиницисты стараются найти методы, позволяющие уменьшить интенсивность болей в послеоперационном периоде [6].

Ангиогенин является представителем суперсемейства рибонуклеаз (RNase 5) — белок, состоящий из 123 аминокислот, молекулярной массой 14,1 кДа [7]. Ангиогенин способен стимулировать ангиогенез и ингибировать апоптоз клеток [8]. Кроме того, коллективом исследователей была обнаружена способность этого белка потенцировать действие других факторов роста, в частности, фактора роста фибробластов (β FGF) и фактора роста эндотелия сосудов (VEGF) [9].

Цель исследования — изучить влияние геля на основе рекомбинантного ангиогенина человека на скорость регенерации донорских ран твердого неба и его эффективность в качестве лечебного средства при лечении повреждений мягких тканей полости рта.

Материал и методы

В исследовании приняли участие 20 пациентов в возрасте от 32 до 55 лет, из них 8 мужчин и 12 женщин. Пациенты разделены на две группы: 1-я группа — группа исследования ($n=10$), пациенты которой в послеоперационном периоде применяли гель на основе рекомбинантного человеческого ангиогенина, 2-я группа — контрольная ($n=10$), в которой гель на основе рекомбинантного ангиогенина человека не применялся. *Критериями включения* явились: ширина кератинизированной десны в области зубов и дентальных имплантов менее 2 мм; мелкое преддверие полости рта; тонкий биотип десны. *Критерии исключения*: курение, злоупотребление алкогольными напитками, наличие соматических заболеваний в стадии декомпенсации и неудовлетворительная гигиена полости рта.

Пациенты, участвовавшие в исследовании, проходили лечение в стоматологической практике «Стоматологический Центр Академия» (Новосибирск). Исследование

одобрено Локальным этическим комитетом Новосибирского государственного медицинского университета (протокол №1 от 25.10.13).

Пациентам в обеих группах исследования проводилась вестибулопластика с одновременной пластикой прикрепленной кератинизированной десны свободным десненным трансплантатом (СДТ) из области твердого неба.

Операции проводились на этапе раскрытия дентальных имплантатов, одновременно с установкой формирователей десны или за 4 нед до дентальной имплантации. За 14 дней до проведения операции все пациенты проходили процедуру профессиональной гигиены полости рта и обучались самостоятельной гигиене полости рта.

Непосредственно перед операцией все пациенты полоскали полость рта водным раствором хлоргексидина биглюконата 0,12% (PerioAid 0,12% Dentaид, Испания) в течение 1 мин. Операции проводили в условиях инфльтрационной анестезии 4% раствором артикаина с адреналином в концентрации 1:100 000 в объеме 1,0 мл Убистезин Форте («3М ESPE», Германия).

Большинство трансплантатов имели одинаковые размеры — длина 15 мм, ширина 5 мм, толщина 0,8—1,0 мм. При необходимости значительного количества ткани трансплантаты получали симметрично с двух сторон от срединного небного шва. Свободные десневые трансплантаты помещали в стерильный физиологический раствор до момента фиксации в области воспринимающего ложа. Основной воспринимающей ложи являлась надкостница, а фиксацию СДТ осуществляли с помощью одиночных узловых швов и компрессионных швов резорбируемой монофиламентной нитью толщиной 6/0 и 5/0 соответственно (Glucolon, «Resorba», Германия).

Донорские раны в области твердого неба покрывали коллагеновыми конусами PARASORB Cone («Resorba», Германия), которые фиксировали компрессионными швами. Такой метод закрытия донорских ран осуществляли в обеих группах, но в группе исследования в пространство между раневой поверхностью и коллагеновой повязкой вносили гель на основе рекомбинантного ангиогенина человека.

Пациенты в послеоперационном периоде проводили ротовые ванночки водным раствором хлоргексидина биглюконата 0,12% 3 раза в сутки (PerioAid 0,12% Dentaид, Испания) продолжительностью 1 мин в течение 14 сут. Из пищи исключались раздражающие продукты (кислое, соленое, острое, алкоголь, твердая пища). В группе исследования, помимо вышеуказанных назначений, пациенты получали гель, содержащий рекомбинантный ангиогенин человека в концентрации 25 мкг/мл, который наносили на раневую поверхность непосредственно после операции. В дальнейшем пациенты наносили гель 3 раза в сутки в течение 14 сут самостоятельно.

За пациентами проводилось динамическое наблюдение. Осмотры проводились на следующие сутки после оперативного вмешательства, а также на 3, 7, 14 и 21-е сутки.

Образцы для гистологического исследования получали из области края донорских ран твердого неба на 7-е и 14-е сутки. Размер фрагментов тканей был равен приблизительно 2×2×2 мм. Биопсия проводилась под аппликационной и инфльтрационной анестезией 4% раствором артикаина с адреналином в концентрации 1:100 000 в объеме 0,1 мл (Убистезин Форте) с помощью небольших тканевых щипцов. Полученные фрагменты тканей фиксировали 10%

нейтральным раствором формалина с последующей заливкой в парафин.

Для светооптического исследования срезы толщиной 4–5 мкм окрашивали гематоксилином и эозином и по Ван Гизону. В препаратах оценивали объемную плотность (Vv) воспалительных инфильтратов и долю (%) клеточных элементов, численную плотность (Nai) сосудов, численную плотность (Nai) клеток базального слоя эпителия, толщину эпителия (мкм) и толщину собственной пластинки слизистой (мкм).

Иммуногистохимическое исследование проводили с использованием непрямого стрептавидин-пероксидазного комплекса с помощью специфических первичных антител к маркерам: предшественникам гемопоза, адгезии и новообразованных сосудов CD34 («Abcam»), эпидермальному фактору роста (EGF, «DBS»), рецептору вазоэндотелиального фактора роста (VEGF, «DBS»). В качестве хромогена использовали диаминобендин. Срезы докрашивали гематоксилином Майера. Высчитывали численную плотность CD34⁺-, EGF⁺-, VEGF⁺-клеток.

Визуализацию срезов ткани при световой микроскопии осуществляли с помощью микроскопа AxioImager A1 с фотокамерой AxioCam MRc («Carl Zeiss», Германия). Морфометрический анализ структурных элементов ткани проводили с помощью закрытой тестовой системы из 100 точек площадью 3,64×105 мкм².

Статистическую обработку проводили с помощью пакета программ Statistica 6.0. Для сравнения количественных показателей рассчитывались значения показателей Манна—Уитни (U). Статистически значимыми считали различия при $p < 0,05$.

Результаты

На 7-е сутки после оперативного вмешательства в обеих группах регистрировали выраженный межклеточный отек, гидропическую дистрофию кератиноцитов с формированием участков спонгиоза (рис. 1, а, б и далее на цв. вклейке). Однако в группе контроля степень выраженности

данных морфологических изменений была наибольшей, с обширными участками спонгиоза и формированием микроэрозий. Толщина эпителиального пласта в группе исследования на 7-е и 14-е сутки после оперативного вмешательства была больше по сравнению со значениями данного параметра в контрольной группе в 1,3 и 1,23 раза соответственно (см. таблицу), что в большей степени было обусловлено гиперплазией клеток базального и шиповатого слоев. Это подтверждалось увеличением численной плотности клеток базального слоя на 7-е и 14-е сутки в группе исследования по сравнению с аналогичным показателем в контрольной группе в 1,53 и 1,36 раза соответственно (см. таблицу).

В группе исследования на 7-е и 14-е сутки после оперативного вмешательства выявлено увеличение численной плотности EGF⁺-кератиноцитов по сравнению с аналогичным показателем в группе контроля в 2,8 и 2 раза соответственно (см. таблицу, рис. 2). Следует отметить, что гиперпластические процессы были более выражены по периферии эпителиального пласта с формированием акантоэпителиальных тяжей.

При исследовании собственной пластинки, преимущественно в сосочковом слое, отмечали отек, гиперемию, лимфостаз и множественные очаги воспалительной инфильтрации, объемная плотность которых была значительно выше в контрольной группе на всех сроках исследования (см. таблицу). На 7-е сутки в контрольной группе подлежащая грануляционная и зрелая соединительная ткань формировала многочисленные сосочки, вдающиеся в эпителий, характеризовалась нарушением тинкториальных свойств. При использовании аппликаций геля, содержащего рекомбинантный ангиогенин человека, наблюдали более быстрое созревание соединительной ткани, уменьшение явлений лимфостаза с сужением просвета лимфатических сосудов и перилимфатических пространств, что может свидетельствовать о протективном эффекте геля на дренажную функцию лимфатического русла.

Наиболее выраженные отличия в группах сравнения наблюдали при оценке процессов ангиогенеза. В группе

Результаты морфологического исследования биоптатов слизистой твердого неба в послеоперационном периоде с применением и без применения геля на основе рекомбинантного ангиогенина человека

Показатель	Группа исследования (n=10)		Контрольная группа (n=10)	
	7-е сутки	14-е сутки	7-е сутки	14-е сутки
Толщина эпителия, мкм	416,8±7,2*	354,1±12,8 *	328,2±7,6*	312,7±6,2*
Численная плотность клеток базального слоя эпителия, Nai	323,6±14,5*	420,7±10,8 ^{а*}	242,2±9,4*	328,1±5,1 ^{а*}
Толщина собственной пластинки слизистой, мкм	308,9±12,1*	192,7±20,3 ^{а*}	385,1±8,4*	256,7±8,5 ^{а*}
Объемная плотность инфильтратов, Vv	43,2±4,5*	19,1±10,1 ^{а*}	64,3±2,7*	29,1±4,2 ^{а*}
Численная плотность EGF ⁺ -кератиноцитов, Nai	271,2±10,3*	342,3±12,4 ^{а*}	114,6±8,1*	191,2±9,3 ^{а*}
Численная плотность CD34 ⁺ -сосудов, Nai	56,4±2,2*	78,6±4,2 ^{а*}	36,2±4,2*	58,1±4,2 ^{а*}
Численная плотность VEGFR ⁺ -эндотелиоцитов, Nai	132,4±6,5*	224,6±8,1 ^{а*}	96,4±3,2*	124,6±8,1 ^{а*}
Клеточный состав инфильтратов (%):				
нейтрофилы	6,4	3,2	15,2	9,6
макрофаги	36,6	31,3	28,2	34,7
лимфоциты	26,7	34,7	32,2	32,5
тучные клетки	11,9	10,3	13,1	9,5
фибробласты	18,4	20,5	11,4	13,7

Примечание. ^а — достоверность отличий величин рассматриваемых параметров по сравнению с предыдущим сроком исследования; * — достоверность отличия величин рассматриваемых параметров по сравнению со значениями аналогичных параметров в группе больных без оперативного вмешательства; n — число наблюдений.

исследования численная плотность CD34⁺-сосудов в собственной пластинке увеличилась с 7-х по 14-е сутки в 1,28 раза, превосходя значения аналогичного параметра в указанные сроки в контрольной группе в 1,6 раза (см. таблицу), что свидетельствует о выраженной стимуляции раннего ангиогенеза (рис. 3). Об активации ангиогенеза под действием геля, содержащего ангиогенин, свидетельствует и статистически значимое увеличение численной плотности VEGF⁺-эндотелиоцитов с 7-х по 14-е сутки по сравнению с величиной аналогичного показателя в контрольной группе (см. таблицу).

Местное применение геля, содержащего рекомбинантный ангиогенин человека, приводило к заметному снижению степени выраженности воспаления в собственной пластинке, что проявилось уменьшением объемной плотности клеточных инфильтратов по сравнению с величиной данного показателя в группе контроля (см. таблицу). Доля клеток фибробластического ряда на 7-е и 14-е сутки в груп-

пе исследования была выше по сравнению с показателями в контроле в 1,6 и 1,5 раза соответственно (см. таблицу).

Заключение

Результаты настоящего исследования свидетельствуют о том, что местное применение геля, содержащего рекомбинантный ангиогенин человека, в комплексной терапии поврежденных мягких тканей твердого неба, способствует ускорению регенерации раневых поверхностей. В первую очередь это происходит за счет усиления кровоснабжения поврежденной области, стимуляции выработки эпидермального фактора роста (EGF), фактора роста эндотелия сосудов (VEGF), а также за счет уменьшения выраженности местной воспалительной реакции.

Авторы заявляют об отсутствии конфликта интересов.

ЛИТЕРАТУРА/REFERENCES

1. Lee A, Fu JH, Wang HL. Soft tissue biotype affects implant success. *Implant Dent.* 2011;20(3):38-47. <https://doi.org/10.1097/ID.0b013e3182181d3d>
2. Twito D, Sade P. The effect of cigarette smoking habits on the outcome of dental implant treatment. *Peer J.* 2014;2:546. <https://doi.org/10.7717/peerj.546>
3. Heitz-Mayfield LJ. Peri-implant diseases: diagnosis and risk indicators. *J Clin Periodontol.* 2008;35(8 suppl):292-304. <https://doi.org/10.1111/j.1600-051X.2008.01275.x>
4. Gobatto L, Avila-Ortiz G, Sohrabi K, Wang CW, Karimbux N. The effect of keratinized mucosa width on peri-implant health: a systematic review. *Int J Oral Maxillofac Implants.* 2013;28(6):1536-1545. <https://doi.org/10.11607/jomi.3244>
5. Ioannou AL, Kotsakis GA, McHale MG, Lareau DE, Hinrichs JE, Romanos GE. Soft Tissue Surgical Procedures for Optimizing Anterior Implant Esthetics. *Int J Dent.* 2015;740764. <https://doi.org/10.1155/2015/740764>
6. Shanmugam M, Kumar TS, Arun KV, Arun R, Karthik SJ. Clinical and histological evaluation of two dressing materials in the healing of palatal wounds. *J Indian Soc Periodontol.* 2010;14(4):241-4. <https://doi.org/10.4103/0972-124X.76929>
7. Riordan JF, Vallee BL. Human angiogenin, an organogenic protein. *Br J Cancer.* 1988;57(6):587-590. <https://doi.org/10.1038/bjc.1988.133>
8. Hutter-Schmid B, Kniewallner KM, Humpel C. Organotypic brain slice cultures as a model to study angiogenesis of brain vessels. *Front Cell Dev Biol.* 2015;3:52. <https://doi.org/10.3389/fcell.2015.00052>
9. Kishimoto K, Liu S, Tsuji T, Olson KA, Hu GF. Endogenous angiogenin in endothelial cells is a general requirement for cell proliferation and angiogenesis. *Oncogene.* 2005;24(3):445-456. <https://doi.org/10.1038/sj.onc.1208223>

Поступила 25.09.17

СВЕДЕНИЯ ОБ АВТОРАХ:

Горячкин Александр Михайлович — ассистент кафедры хирургической стоматологии, стоматологической имплантации и челюстно-лицевой хирургии ФГБОУ ВО «Новосибирский государственный медицинский университет» Минздрава России, Новосибирск, Красный проспект, 52, 630091; тел.: +7(383)222-3204, +7(383)355-4624; e-mail: goryachkin.a@inbox.ru; <https://orcid.org/0000-0002-0249-3043>

Сысолятин Павел Гаврилович — д-р мед. наук, профессор кафедры хирургической стоматологии, стоматологической имплантации и челюстно-лицевой хирургии ФГБОУ ВО «Новосибирский государственный медицинский университет» Минздрава России, Новосибирск, Красный проспект, 52, 630091; тел.: +7(383)222-3204; e-mail: sysolyatinpg@mail.ru

Черданцева Лилия Александровна — канд. мед. наук, и.о. заведующего лабораторией структурных основ патогенеза социально значимых заболеваний ФГБУ «Научно-исследовательский институт экспериментальной и клинической медицины», Новосибирск, ул. Тимакова, 2, 630117; тел.: +7(383)333-5651; e-mail: cherdanceff@yandex.ru

Потапова Оксана Валентиновна — д-р мед. наук, врач-патологоанатом, Научно-образовательный центр ООО «Медицинская лаборатория «Оптимум», Сочи, ул. Старонасыпная, 22, 354340; тел.: +7(800)700-4728; e-mail: oxdmed@ya.ru

Беклемишев Анатолий Борисович — д-р биол. наук, проф., зав. лабораторией генной инженерии ФГБНУ НИИ биохимии СО РАН, Новосибирск, ул. Тимакова, 2, 630117; тел.: +7(383)335-9658; e-mail: beklem@niibch.ru

Байдик Ольга Дмитриевна — д-р мед. наук, заведующий кафедрой стоматологии ФГБОУ ВО «Сибирский государственный медицинский университет» Минздрава России, Томск, Московский тракт, 2, 634050; тел.: +7(3822)901-101, доп. 1712; e-mail: olgabajdik@yandex.ru

К статье А.М. Горячкина и соавт. «Влияние геля на основе рекомбинантного ангиогенина человека на заживление донорских ран твердого неба»

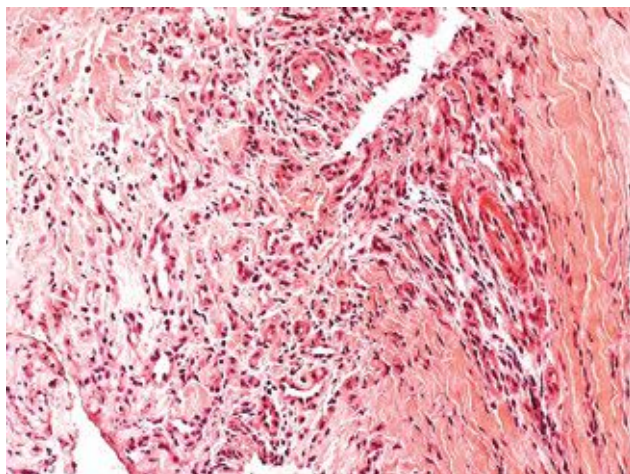
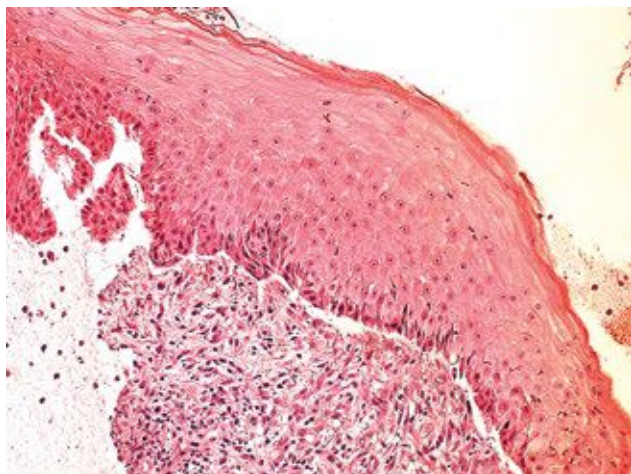


Рис. 1. Очаговая дистрофия и спонгиоз кератиноцитов, гиперплазия клеток базального слоя эпителия, умеренная воспалительно-клеточная инфильтрация, формирование грануляционной ткани в строме слизистой оболочки в области твердого неба донорской раны на 7-е сутки послеоперационного периода без применения геля, содержащего рекомбинантный ангиогенин человека (а) и с применением геля, содержащего рекомбинантный ангиогенин человека (б).

Окраска гематоксилином и эозином. Ув. 200.

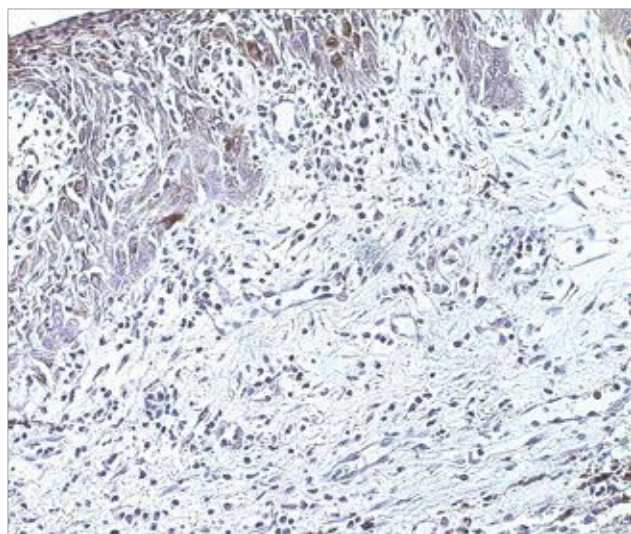


Рис. 2. EGF⁺-кератиноциты в базальном слое эпителия слизистой оболочки твердого неба в области донорской раны на 14-е сутки послеоперационного периода с применением геля, содержащего рекомбинантный ангиогенин человека.

Иммунопероксидазный метод. Окраска диаминобензидином, гематоксилином. Ув. 200.

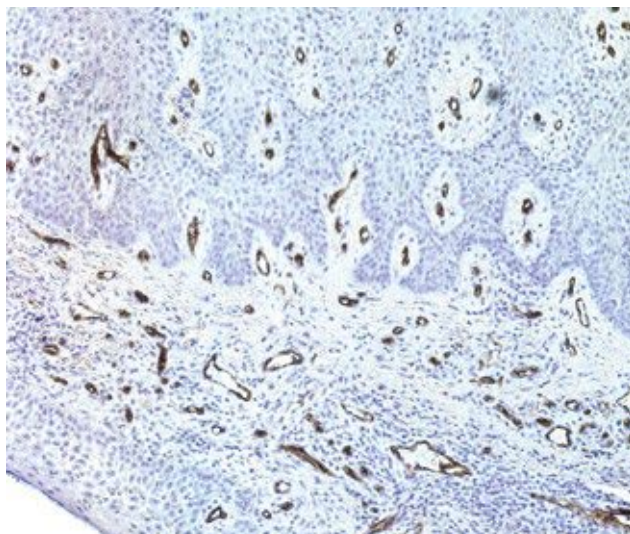


Рис. 3. CD34⁺-новообразованные сосуды в собственной пластинке слизистой оболочки твердого неба в области донорской раны на 14-е сутки послеоперационного периода с применением геля, содержащего рекомбинантный ангиогенин человека.

Иммунопероксидазный метод. Окраска диаминобензидином, гематоксилином. Ув. 200.